

## Prostatakrebs noch gezielter diagnostizieren

2016 wird ein computergestütztes Biopsiesystem im Prostatakrebszentrum des Klinikums Traunstein eingesetzt

Prostatakrebs (Prostatakarzinom = PCa) ist der häufigste bösartige Tumor des Mannes in den westlichen Industrienationen. Mittlerweile werden allein in Deutschland etwa 65.000 Neuerkrankungen pro Jahr diagnostiziert.

Obwohl sich die tumorbedingte Sterblichkeit in Europa durch intensivierete Vorsorgemaßnahmen um 20 Prozent reduziert hat, versterben immer noch ca. 12.000 Männer jährlich in der BRD an aggressiven Formen des Prostatakrebses. Einer frühzeitigen Diagnosestellung kommt somit eine entscheidende Bedeutung für die Einleitung einer potentiell kurativen (= heilenden) Behandlung zu.

Die Diagnose eines Prostatakarzinoms wird über die Entnahme von Gewebeprobe(n) (= Biopsie) gestellt. Diese erfolgen ultraschallgesteuert über einen transrektalen (= durch den Enddarm) oder einen perinealen (= Damm) Zugang. In aller Regel werden 12 Biopsien aus verschiedenen, standardisierten Arealen der Prostata drüse entnommen. Dieses Biopsieschema hat, im Falle des Vorliegens eines Prostatakarzinoms, eine statistische Trefferquote von 60-70 Prozent.

Aufgrund der bildgebenden Limitationen des transrektalen Ultraschalles, werden immer wieder aggressive Karzinome aufgrund ihrer geringen Größe und/oder ihrer z.T. atypischen Lage übersehen und mittels der Biopsie nicht erfasst. Für diese Männer kann eine adäquate Tumorthherapie nicht frühzeitig eingeleitet werden.

Vor diesem Hintergrund hat sich in den letzten Jahren die multiparametrische Magnetresonanztomographie (mpMRT) der Prostata als zusätzliches Diagnostikum etabliert<sup>1</sup>. Das

mpMRT bietet durch spezifische Untersuchungstechniken die Möglichkeit aggressive Karzinome mit einer Empfindlichkeit von bis zu 80-85 Prozent zu erkennen. Beweisen kann dies allerdings nur eine daran sich anschließende Biopsie. Eine direkte Biopsie der Prostata während der mpMRT ist zwar möglich, hat sich aber aufgrund der räumlichen Limitationen gegenüber der klassischen ultraschallgesteuerten Biopsie nicht durchgesetzt.

Problematisch war es bislang, die bildgebenden Informationen des mpMRT in die ultraschallgeführte Biopsie zu integrieren. Mit der technischen Entwicklung der Bildfusion stehen nun erstmals die technischen Voraussetzungen zur Verfügung, diese beiden unterschiedlichen bildgebenden Verfahren in der sogenannten **MRT-Fusionsbiopsie der Prostata** miteinander zu verknüpfen.

Hierzu werden mittels einer spezifischen Software, die mpMRT-Bilder der Prostata mit den Ultraschallbildern direkt verschmolzen, sodass der Operateur während der Biopsie direkt die Möglichkeit hat, die im mpMRT verdächtigen Areale mittels der Biopsie exakt zu erfassen<sup>1</sup>.

Die aktuelle internationale Datenlage hat gezeigt, dass mit dieser Methode die Anzahl der diagnostizierten aggressiven Prostatakarzinome deutlich zunimmt<sup>2,3</sup>.

Die Urologische Abteilung im Klinikum Traunstein und ihre niedergelassenen Kooperationspartner sind als Prostatakrebszentrum nebst Partnerpraxen nach den Vorgaben der Deutschen Krebsgesellschaft zertifiziert. Ziel des Klinikums und dessen Zentrum ist es, zeitgemäße onkologische Diagnostik und Therapie regional zu implementieren.

Durch den Einsatz der fusionsgesteuerten Biopsie der Prostata ab 2016 kann nun auch im Prostatakrebszentrum Traunstein eine qualitativ hochwertige und innovative Biopsiediagnostik angeboten werden. In erster Linie soll das Verfahren bei Männern, bei denen bereits eine konventionelle Biopsie durchgeführt wurde, aber weiterhin der Verdacht auf das Vorliegen eines Prostatakrebses besteht, eingesetzt werden. Gleichzeitig bietet es den Vorteil die Prostata nicht nur transrektal, sondern auch über den Damm zu biopsieren. Möglicherweise gelingt es hiermit das Entzündungsrisiko noch weiter zu minimieren und gleichzeitig auch sehr schwer zugängliche Tumore besser zu erfassen.

Zukünftig könnte das Verfahren auch für diejenigen Patienten interessant sein, bei denen bereits ein Prostatakrebs bekannt ist und dieser lediglich überwacht wird. Mit der Fusionsbiopsie können Krebsherde im Verlauf erneut gezielt biopsiert werden, um deren Entwicklung besser einzuschätzen. ■

D. Zaak und J. Schuhbeck

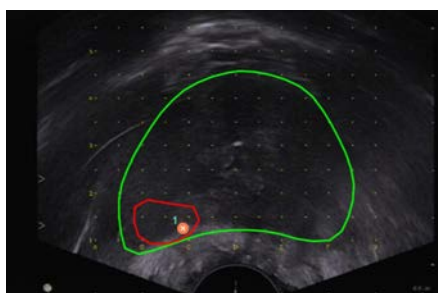
#### Literatur:

1. Puech et al. Multiparametric MRI-Targeted TRUS Prostate Biopsies Using Visual Registration. *BioMed Research International* 2014
2. Fütterer et al. Can Clinically Significant Prostate Cancer Be Detected with Multiparametric Magnetic Resonance Imaging? A Systematic Review of the Literature. *Eur Urol* 2015
3. Valerio et al. Detection of Clinically Significant Prostate Cancer Using Magnetic Resonance Imaging-Ultrasound Fusion Targeted Biopsy: A Systematic Review. *Eur Urol* 2014

#### KONTAKT

Prostatakrebszentrum  
Dr. Josef Schuhbeck  
Prof. Dr. D. Zaak

T 0861 705-1197  
F 0861 705-1469  
E [zaak@urologie-traunstein.de](mailto:zaak@urologie-traunstein.de)



Fusion eines MR-verdächtigen Befundes während des transrektalen Ultraschalls ("Real time")

